

Trattamento percutaneo delle valvulopatie: ruolo nella realtà clinica

Paola Colombo, Giuseppe Bruschi, Irene Bossi, Roberto Pirola, Silvio Klugmann

Dipartimento di Cardiologia e Cardiochirurgia "A. De Gasperis", Ospedale Niguarda Ca' Granda, Milano

Key words:

Aortic valve;
Heart valves;
Mitral valve;
Percutaneous heart valve;
Pulmonary valve;
Tricuspid valve.

Percutaneous valve therapy is said to be the last frontier in interventional cardiology. Over the past few years the work of decades has come to fruition. The first percutaneous implantation of a cardiac stent-valve in a human was reported by Bonhoeffer and colleagues in 2000. The first percutaneous aortic valve placement was performed by Cribier in 2002 using an antegrade approach in a patient with critical aortic stenosis. Attempts at percutaneous mitral valve repair are as varied as the pathophysiological mechanisms of mitral regurgitation. We are now embarking on a new era in the treatment of valvular heart disease with the introduction of percutaneous and minimally invasive devices and techniques to address valve dysfunction without conventional surgical repair/replacement. Pathology of all four cardiac valves has now been treated in early stage clinical feasibility (pilot) trials.

There are at least 30 percutaneous valve programs currently being developed by 24 different companies. Two of the percutaneous aortic valve devices and five of the mitral valve devices are in various stages of clinical trials, ranging from feasibility to pivotal at the present time. Large-scale trials comparing percutaneous valve replacement and repair with surgery are just beginning. In this article we will look at the various technologies and advances in percutaneous valve replacement and repair, with an emphasis on those devices that are currently being utilized in the clinical realm.

(G Ital Cardiol 2008; 9 (3): 155-166)

© 2008 AIM Publishing Srl

Ricevuto il 20 aprile 2007; nuova stesura l'11 luglio 2007; accettato il 13 luglio 2007.

Per la corrispondenza:

Dr.ssa Paola Colombo

Dipartimento
di Cardiologia
e Cardiochirurgia
"A. De Gasperis"
Ospedale Niguarda
Ca' Granda
Piazza Ospedale
Maggiore, 3
20162 Milano
E-mail: paolacolombo@
fastwebnet.it

Introduzione

Position on percutaneous transluminal coronary angioplasty

"On the basis of this early reported experience, it appears that PTCA has limited promise as a therapeutic technique for a small number of categories of patients with obstructive coronary disease. It also appears that this technique is technically demanding and involves a definite risk of myocardial infarction and death even when used by skilled, experienced operators who are careful to apply it only when appropriate.

*Caution against the use of this research technique without such special experience and meticulous case selection should be evident"*¹.

L'impiego di tecniche percutanee per il trattamento delle valvulopatie è rimasto limitato per lunghi anni agli interventi di valvuloplastica con pallone in pazienti selezionati affetti da stenosi mitralica oppure in soggetti con alcune cardiopatie congenite. La grande maggioranza delle malattie valvolari, soprattutto degenerative, è rimasta esclusa da questa modalità di trattamento. Oggi il miglioramento tecnologico dei materiali e il disegno delle protesi hanno permesso una relativa miniaturizzazione dei dispositivi. Di pari passo il miglioramento nella definizione dell'anatomia valvolare con l'aiuto di nuove tecniche di imaging,

quali la tomografia assiale computerizzata multistrato e la risonanza magnetica, ha aperto nuovi orizzonti.

L'invecchiamento medio della popolazione, con un'aspettativa di vita ormai superiore agli 80 anni, parallelamente al miglioramento delle opzioni terapeutiche mediche e chirurgiche, ha aumentato notevolmente il numero dei pazienti anziani con patologie valvolari degenerative che necessiterebbero di un intervento valvolare riparativo o sostitutivo, ma il cui rischio operatorio è considerato troppo elevato per le patologie associate.

Basti pensare che nel registro Euro Heart Survey, che ha raccolto i dati relativi a 5001 pazienti con valvulopatia in 92 centri europei, globalmente il 32% dei pazienti con stenosi valvolare aortica severa sintomatica (classe NYHA III-IV o angina) non è stato sottoposto ad intervento cardiocirurgico per la presenza di importanti comorbilità che ne controindicavano l'esecuzione². Attualmente l'offerta di nuove tecniche mini-invasive e percutanee di riparazione valvolare è cresciuta in maniera esponenziale determinando l'inizio di una nuova era nel trattamento delle patologie valvolari. Sostanzialmente tutte e 4 le valvole cardiache possono essere oggi potenzial-

mente trattate. Sono stati attualmente sviluppati almeno 30 differenti programmi di trattamento percutaneo da 24 differenti Società³.

In queste breve rassegna vogliamo valutare in quali di queste abbiamo dati sufficienti per legittimarne l'impiego nella pratica clinica, quali sono le indicazioni al loro impiego, quali sono i rischi.

La valvola mitrale

Tecniche chirurgiche di riparazione mitralica

La competenza della valvola mitrale, da un punto di vista funzionale, si avvale dell'interazione coordinata dell'anulus mitralico, dei lembi, delle corde tendinee, dei muscoli papillari, dell'atrio sinistro e del ventricolo sinistro. Un errato funzionamento di uno o di più componenti di questo complesso "ventricolare-valvolare" può condurre ad insufficienza mitralica.

La strategia chirurgica consiste generalmente nell'anuloplastica con impianto di anelli o band, associata a tecniche riparative dei lembi valvolari, quali la resezione quadrangolare del lembo posteriore, il trasferimento delle corde tendinee o la creazione di nuove con suture in Goretex^{4,5}. L'insufficienza mitralica funzionale è secondaria a incompleta coaptazione dei lembi valvolari conseguente alla progressiva dilatazione dell'anulus, ad alterazioni nella geometria del ventricolo sinistro e alla disfunzione dei muscoli papillari⁶. La strategia chirurgica in questi casi consiste nell'inserimento di un anello per anuloplastica mitralica sottodimensionato che riduce la circonferenza dell'anulus, mantenendo la valvola e l'apparato sottovalvolare integri⁷. Una particolare strategia chirurgica è la riparazione "edge-to-edge" introdotta da Alfieri nel 1991 che consiste nel fissare con una sutura i margini liberi del lembo anteriore e posteriore limitandone l'escursione e creando una valvola a due orifizi^{8,9}.

Dall'analisi della letteratura risulta evidente come la riparazione della valvola mitrale risulti migliore rispetto alla sua sostituzione in termini di mortalità operatoria, sopravvivenza a distanza, funzione ventricolare sinistra, minori complicazioni tromboemboliche, emorragiche o endocarditiche e a una migliore conservazione della funzione cardiaca¹⁰.

Tecniche percutanee di riparazione mitralica

Analogamente alla chirurgia, anche per la riparazione mitralica percutanea è importante definire il meccanismo fisiopatologico che determina l'insufficienza mitralica per selezionare correttamente i pazienti da sottoporre a riparazione valvolare mitralica percutanea (PMVR) e per poter confrontare i risultati potenziali della tecnica percutanea con le attuali tecniche di riparazione chirurgica. Le strategie attualmente proposte per la PMVR e i differenti dispositivi utilizzati sono riportati nella Tabella 1.

Tabella 1. Sistemi percutanei di correzione dell'insufficienza mitralica.

Dispositivo	Ditta produttrice	Meccanismo d'azione	Approccio	Fase	Pz. trattati
MitraClip Percutaneous Valve Repair System	Evalve, Redwood City, CA, USA	Edge-to-edge valvuloplastica con clip	Transettale dall'atrio sinistro	Efficacy Trial Comparativo con CCH Safety & Feasibility Trial	104
Monarc, Percutaneous Mitral Annuloplasty System	Edwards Lifesciences, Irvine, CA, USA	Anuloplastica meccanica	Seno coronarico		59
Mobius II, Percutaneous Edge-to-Edge	Edwards Lifesciences, Irvine, CA, USA	Edge-to-edge valvuloplastica con sutura	Transettale dall'atrio sinistro	Fase I, Feasibility Trial USA & Canada	15
CARILLON Mitral Contour System	Cardiac Dimensions, Kirkland, WA, USA	Anuloplastica meccanica	Seno coronarico	Pilot Clinical Trial AMADEUS/COMPETENT	12
PTMA Percutaneous Transvenous Mitral Annuloplasty System	Viacor, Wilmington, MA, USA	Anuloplastica meccanica	Seno coronarico	Preclinica	10
PS ³ System	Ample Medical, Foster City, CA, USA	Accorciamento della distanza setto-laterale	Transettale	Impianti temporanei Safety & Feasibility Trial	3
Q-Care QuantumCor System	QuantumCor, Lake Forest, CA, USA	Anuloplastica percutanea con applicazione di radiofrequenze	Seno coronarico	Preclinica	-
Mitralign Retrograde Transventricular Mitral Annuloplasty	Mitralign, Salem, NH, USA	Anuloplastica con suture multiple	Seno coronarico e VS retrogrado	Preclinica	-

CCH = intervento cardiocirurgico; VS = ventricolo sinistro.

Tecnica "edge-to-edge"

La riparazione percutanea "edge-to-edge" è stata inizialmente proposta per pazienti affetti da rigurgito mitralico secondario a prollasso di uno o di entrambi i lembi valvolari. A tale scopo sono stati sviluppati due sistemi percutanei: un sistema a "suzione e sutura" e un sistema a "clip".

• **MitraClip Percutaneous Valve Repair System-Evalve**, Redwood City, California, USA: il dispositivo utilizza un catetere triassiale la cui punta viene posizionata in atrio sinistro attraverso un approccio transtettale standard. Il catetere guida ha un diametro di 24F. La clip è un dispositivo meccanico ricoperto in poliestere formato da due bracci a V che possono essere aperti e chiusi attraverso il meccanismo di controllo del sistema di rilascio (Figura 1). Sulla porzione interna della clip vi è un "gripper" a U che aiuta a stabilizzare i lembi quando essi vengono catturati durante la chiusura della clip¹¹. Se necessario la clip può essere riaperta e riposizionata. In caso di risultato non soddisfacente può essere posizionata una seconda clip.

La procedura viene effettuata in anestesia generale, sotto controllo fluoroscopico ed ecocardiografico. Feldman et al.¹² hanno condotto il primo studio clinico utilizzando la tecnica "edge-to-edge" con il sistema a clip. Si tratta di uno studio pilota, l'EVEREST I¹², in cui sono stati trattati 55 pazienti affetti da insufficienza mitralica moderata-severa. Tutti i pazienti erano candidati a riparazione mitralica chirurgica. L'endpoint primario era la sicurezza a 30 giorni definita come assenza di morte, infarto miocardico, tamponamento cardiaco, cardiocirurgia per problemi relativi alla clip, ictus o setticemia. L'obiettivo di efficacia era definito come un rigurgito mitralico $\leq 2+$ dopo il posizionamento della clip. L'efficace posizionamento della clip è stato riportato nel 90% dei pazienti. L'85% dei pazienti è risultato libero da eventi avversi a 30 giorni. Non ci sono state morti, embolizzazioni della clip, infarto miocardico, tamponamento cardiaco o setticemia e non si è reso necessario l'intervento cardiocirurgico in emergenza in alcun ca-

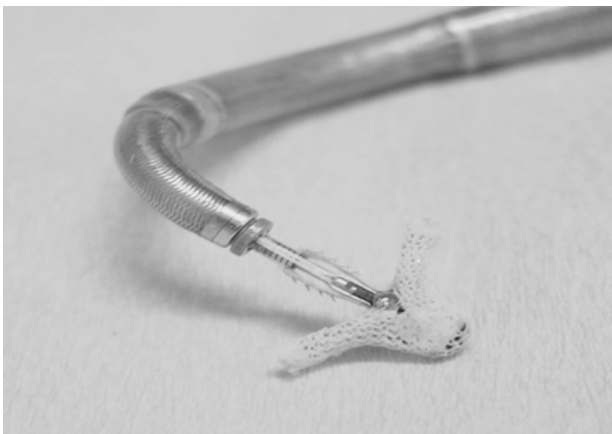

Figura 1. MitraClip Percutaneous Valve Repair System. Immagine della clip.

so. Tra i pazienti dimessi con clip efficacemente posizionata, l'82% non ha necessitato di intervento cardiocirurgico al follow-up a 6 mesi. Il 64% dei pazienti dimessi con una clip aveva un'insufficienza mitralica $\leq 2+$ a 1 mese. Di questi il 93% ha conservato un risultato stabile a 6 mesi. Attualmente è in corso l'EVEREST II, trial randomizzato di confronto tra valvuloplastica chirurgica e posizionamento della MitraClip. Dall'analisi dei risultati sui primi 104 pazienti trattati nei due trial si evince a 30 giorni una riduzione dell'insufficienza mitralica $<1+$ nella maggior parte dei pazienti trattati con MitraClip, con 95% di libertà da eventi avversi maggiori, 73% di libertà da intervento cardiocirurgico¹³.

• **Mobius II, Percutaneous Edge-to-Edge Mitral Repair System**, Edwards Lifesciences, Irvine, California, USA: anche tale procedura prevede il posizionamento dell'apposito sistema per via percutanea nell'atrio sinistro, tramite approccio transtettale standard. I lembi mitralici sono quindi avvicinati tramite suzione e successivamente giustapposti mediante una sutura rilasciata e fissata da un sistema a catetere con diametro di 16F. Una volta che i lembi sono stati suturati il catetere viene rimosso e la sutura esterofissata. Quest'ultima viene infine stretta e fissata definitivamente con una piccola clip di nitinolo, rilasciata per mezzo di un catetere dedicato (Figura 2). La procedura è condotta sotto guida fluoroscopica ed ecocardiografica (transtoracica e transesofagea). Il dispositivo Mobius II è nella fase di sperimentazione clinica in Europa e Canada; sono stati riportati ad oggi 59 impianti¹⁴.

Anuloplastica percutanea mediante rimodellamento del seno coronarico

Il seno coronarico decorre nel solco atrioventricolare insieme all'arteria circonflessa, è parallelo all'anulus mitralico posteriore. È una struttura con anatomia

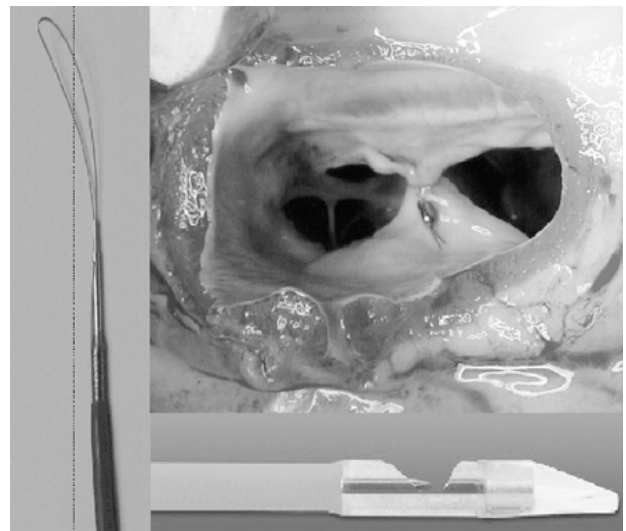


Figura 2. Mobius II, Percutaneous Edge-to-Edge Mitral Repair System. Immagine del sistema prima e dopo l'esecuzione della valvuloplastica "edge-to-edge".

estremamente variabile sia in termini di dimensioni che di lunghezza che di forma, ed è sullo stesso piano dell'anulus mitralico nel 12% dei casi. Le variazioni anatomiche del seno coronarico e delle strutture adiacenti sono importanti per la valutazione tecnica della fattibilità e dell'efficacia dell'anuloplastica percutanea¹⁵ e devono essere valutate pre-procedura con angiografia del seno coronarico o nuove tecniche di imaging quali la risonanza magnetica, la tomografia assiale computerizzata, l'ecocardiografia tridimensionale¹⁶. In particolare sono importanti per il successo della procedura i rapporti anatomici tra seno coronarico e anulus mitralico e quelli con l'arteria circonflessa in quanto la vicinanza delle due strutture potrebbe comportare distorsioni o danni alla coronaria, la presenza e l'entità delle calcificazioni dell'anulus che possono rendere rigido l'anulus stesso. I dispositivi utilizzati per l'anuloplastica mitralica percutanea sono degli anelli impiantabili nel seno coronarico in grado di circondare la porzione anterolaterale e posteriore dell'anulus e spostare l'anulus posteriore anteriormente migliorando la coaptazione dei lembi.

Le valutazioni anatomico-patologiche non hanno dimostrato danni al seno coronarico e solo in un caso è stata osservata compressione sull'arteria circonflessa. Al momento alcuni dispositivi sono stati impiantati temporaneamente nell'uomo, ma i dati relativi ad impianti definitivi sono ancora molto limitati.

• **Monarc, Percutaneous Mitral Annuloplasty System**, Edwards Lifesciences, Irvine, California, USA: il sistema consiste di due stent autoespandibili di ancoraggio da posizionare nella vena cardiaca magna e nel seno coronarico uniti da un ponte flessibile con proprietà di accorciamento (Figura 3). Questo dispositivo è stato provato in 5 pazienti con rigurgito valvolare mitralico funzionale ischemico con successo tecnico di impianto in 4 casi. In questi pazienti si è osservata una riduzione del grado di insufficienza mitralica da 3 ± 0.7 a 1.6 ± 1.1 . In questo studio preliminare si è dimostrata la fattibilità dell'impianto del dispositivo nel seno coronarico e l'iniziale efficacia del sistema nel rimodellare il seno coronarico¹⁷. Tuttavia i limiti tecnici del dispositivo con la separazione del ponte di nitinolo non consentono una valutazione dell'efficacia a medio-lungo termine.




Figura 3. Monarc, Percutaneous Mitral Annuloplasty System. I due stent autoespandibili di ancoraggio sono uniti da un ponte flessibile con proprietà di accorciamento.

• **PTMA Percutaneous Transvenous Mitral Annuloplasty Device**, Viacor, Wilmington, Massachusetts, USA: è un sistema rigido in nitinolo con diverse lunghezze che mantiene la sua forma nel seno coronarico determinando dei cambiamenti di forma dell'anulus mitralico spingendo la porzione posteriore dell'anulus anteriormente ed esercitando inoltre una spinta sul seno coronarico a livello delle commessure, che consente una migliore coaptazione dei lembi valvolari. Questo dispositivo ha dimostrato ottimi risultati a 6 mesi nel modello sperimentale su ovini¹⁸. Tale dispositivo è stato studiato nell'uomo solo come impianto temporaneo pre-intervento cardiocirurgico in un paziente; non sono attualmente disponibili dati di efficacia su impianti definitivi.

• **CARILLON Mitral Contour System**, Cardiac Dimensions, Kirkland, Washington, USA: il sistema è un dispositivo costituito da un cavetto in nitinolo con un sistema di ancoraggio prossimale e distale; una volta posizionato l'accorciamento del cavetto permette di ottenere una riduzione delle dimensioni dell'anulus mitralico. Il sistema ha mostrato buoni risultati nel modello sperimentale ed è stato impiantato in 5 pazienti^{19,20}.

Anuloplastica percutanea mediante applicazione di radiofrequenze

• **Q-Care QuantumCor System**, QuantumCor, Lake Forest, California, USA: il sistema QuantumCor, in alternativa all'impianto di dispositivi fissi nel seno coronarico, utilizza l'energia termica con applicazione di radiofrequenza mediante una sonda nel seno coronarico allo scopo di rimodellare l'anulus modificando le proprietà del collagene (Figura 4).

LIMITAZIONI DELL'APPROCCIO. La PMVR mediante anuloplastica con rimodellamento del seno coronarico presenta numerose limitazioni. In primo luogo non posso-

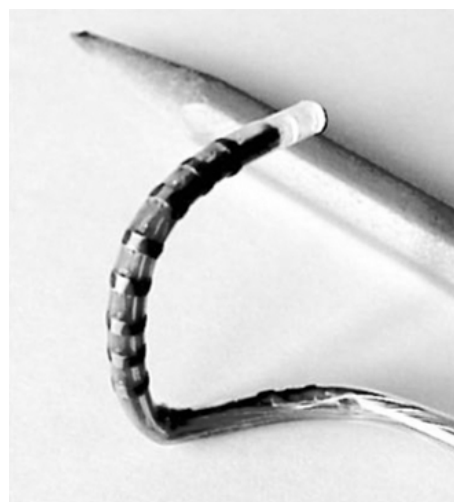

Figura 4. Q-Care QuantumCor System. Il sistema utilizza l'energia termica con applicazione di radiofrequenza.

no essere trattate con questa tecnica alterazioni dei lembi valvolari e può quindi venire considerata solo nel rigurgito mitralico funzionale. Inoltre, le variazioni anatomiche dei rapporti spaziali tra seno coronarico e anulus possono interferire con l'efficacia della procedura, non è inoltre noto il rischio di erosione o trombosi a distanza del seno coronarico¹⁴.

Anuloplastica percutanea mediante rimodellamento dell'anulus

Dal momento che il seno coronarico non è sempre sullo stesso piano dell'anulus, sono in via di sviluppo dispositivi che consentono di eseguire delle plicature dirette dell'anulus.

- **Mitralign Retrograde Transventricular Mitral Annuloplasty**, Mitralign, Salem, New Hampshire, USA: il sistema si basa sul principio dell'anuloplastica chirurgica e mira all'esecuzione di un'anuloplastica con suture multiple a livello dell'anulus mitralico. Il sistema utilizza un catetere posizionato nel seno coronarico sul quale sono montati due magneti posizionati a livello di P2. Un catetere ventricolare con magneti di polo opposto viene avanzato per via retrograda dall'arteria femorale fino a fissarsi sul versante ventricolare con i magneti inseriti nel seno coronarico. A questo punto uno specifico dispositivo esegue delle suture a livello dell'anulus determinandone una progressiva plicatura. Questo approccio è tecnicamente complesso. I dati presenti in letteratura riguardano solamente la fattibilità a livello sperimentale, ma non è ancora stato eseguito il *first in man* con tale dispositivo⁴.

La valvola aortica

La stenosi valvolare aortica rappresenta la valvulopatia più comune nell'età adulta ed è causa di mortalità e morbilità significativa nei pazienti con forma severa sintomatica. Ad oggi, il trattamento della stenosi aortica sintomatica o severa è sostanzialmente rappresentato dalla sostituzione valvolare chirurgica con impianto di una protesi meccanica o biologica. Tale intervento si è dimostrato in grado di migliorare sia la sopravvivenza a distanza che i sintomi con buoni risultati anche nella popolazione anziana, pur in presenza di disfunzione ventricolare sinistra. La mortalità operatoria dell'intervento chirurgico di sostituzione valvolare aortica con protesi meccanica o biologica varia tra l'1 e il 4%, con una sopravvivenza a distanza sostanzialmente equivalente per i due tipi di protesi (80-85% a 5 anni; 65-70% a 10 anni; 45-55% a 15 anni). Tuttavia, circa un terzo dei pazienti con valvulopatia aortica severa non viene operato a causa dell'età proibitiva o delle severe comorbilità, con riduzione dell'aspettativa di vita^{2,21}. Questo gruppo di pazienti sarà destinato ad aumentare negli anni sia per l'aumento dell'aspettativa di vita sia per il miglioramento delle opzioni terapeutiche in pazienti con pluripatologie.

L'iniziale tentativo di approccio non chirurgico della stenosi valvolare aortica severa risale al 1985 con la valvuloplastica percutanea²². Questa tecnica, inizialmente accolta con entusiasmo, è stata quasi del tutto abbandonata in considerazione della durata, limitata a meno di 12 mesi^{23,24}. Lo sviluppo negli anni '90 di una bioprotesi valvolare cardiaca impiantabile attraverso un sistema di stent espandibile affrontava per la prima volta il problema della restenosi da valvuloplastica e apriva un nuovo scenario nel trattamento della stenosi aortica. Nel 1992 Andersen et al.²⁵ introdussero l'idea di una valvola cardiaca supportata da uno stent e riportarono i risultati dei primi impianti sperimentali. Dopo diversi studi *in vitro* e impianti sperimentali, Cribier e il suo team²⁶ il 16 aprile 2002 impiantarono, per la prima volta in un paziente con stenosi valvolare aortica inoperabile, una protesi biologica con approccio totalmente percutaneo e con tecnica anterograda transtettale.

Tecniche di approccio percutaneo

Lo sviluppo di una tecnica di impianto valvolare aortico percutaneo non può prescindere da una conoscenza anatomica dettagliata della valvola e della radice aortica. Il primo problema è rappresentato dalla modalità di accesso percutaneo alla valvola, che si presenta nella maggior parte dei casi estesamente calcifica e con area <1 cm². Il posizionamento della valvola aortica percutanea (PHV) è inoltre complicato dalla vicinanza degli osti coronarici, dalla stretta prossimità con il lembo anteriore della valvola mitrale e dalla contrattilità dell'area subaortica che può renderne difficile l'ancoraggio. Occorre infine ricordare che in considerazione delle caratteristiche emodinamiche del "cuore sinistro" vi è un maggior rischio di sposizione della protesi. Esistono due modalità di approccio percutaneo alla valvola aortica: l'approccio anterogrado e l'approccio retrogrado.

Approccio anterogrado transtettale

L'approccio anterogrado, attraverso la puntura venosa, è una tecnica complessa che prevede l'esecuzione di una puntura transtettale. Un catetere "balloon flotation" è utilizzato per passare attraverso la valvola mitrale, viene arrotolato a *loop* nel ventricolo sinistro e quindi avanzato attraverso la valvola aortica mediante il supporto di una guida rigida che viene fatta scorrere lungo l'aorta discendente ed esternalizzata dall'arteria femorale. La difficoltà della manovra consiste nel mantenere il *loop* endoventricolare e limitarne un suo accorciamento che determinerebbe un'insufficienza mitralica acuta. Il vantaggio principale dell'approccio anterogrado è che può essere effettuato anche in presenza di severa vasculopatia periferica. Le complicanze possono interessare la valvola mitrale, quali la comparsa durante l'impianto di insufficienza mitralica funzionale acuta severa e meno frequentemente la lacerazione traumatica del lembo valvolare mitralico anteriore.

Approccio retrogrado

È considerato attualmente l'approccio di prima scelta per la maggior parte dei pazienti. Tale approccio ha potuto svilupparsi solo dopo l'introduzione di cateteri a maggior supporto, come il Flex Catheter (Edwards Lifesciences), che permettono un migliore allineamento coassiale della valvola percutanea e una maggiore spinta. Tale approccio è tecnicamente meno complesso e simile all'approccio retrogrado per la valvuloplastica aortica classica. Inoltre, evita le eventuali complicanze funzionali o meccaniche sul lembo anteriore della valvola mitrale. Infine, non necessita della puntura transsettale. Richiede l'utilizzo di un introduttore arterioso e pertanto non può essere praticato in pazienti con vasculopatia periferica o con dimensioni ridotte dell'asse iliaco-femorale. Un ulteriore limite è dato dalle calcificazioni severe della valvola aortica poiché in questo caso tale approccio può rendere impossibile il trattamento della valvulopatia.

Complicanze comuni

Mentre l'approccio anterogrado è limitato principalmente dalla complessità tecnica e dai possibili danni al lembo anteriore mitralico e l'approccio retrogrado dalle possibili complicanze vascolari al sito d'accesso, esistono diverse e importanti complicanze comuni ad entrambe le tecniche. Queste includono primariamente l'embolizzazione della protesi, l'ostruzione degli osti coronarici e l'insufficienza aortica periprotetica²⁵. L'embolizzazione della protesi può verificarsi in quanto la gettata sistolica del ventricolo sinistro può favorire lo sposizionamento del sistema di rilascio pallone-valvola durante il gonfiaggio del pallone. Sebbene la causa principale di tale complicanza sia la forza contrattile sviluppata dal ventricolo in sistole contro il sistema di rilascio, altri fattori possono contribuire come il *mismatch* tra l'anulus nativo aortico e le dimensioni della protesi e un posizionamento troppo alto della protesi stessa. La strategia tecnica introdotta per ridurre il rischio di embolizzazione è stato il pacing ventricolare ad alta frequenza (>180/min) poiché riduce i valori di pressione sistolica al di sotto di 40 mmHg per tutto il tempo di gonfiaggio del pallone. È bene ricordare che tutte le embolizzazioni riportate in letteratura sono avvenute durante l'impianto e nessuna in fase tardiva.

L'insufficienza aortica paraprotetica, che è presente in forma lieve in molti pazienti, può essere causa di scompenso cardiaco quando si verifica in forma acuta moderato-severa in ventricoli poco complianti. La causa più frequente è la non completa apposizione dello stent della PHV a causa delle estese calcificazioni anulari. La commercializzazione di protesi di dimensioni anche superiori ai 26 mm ha ridotto l'incidenza di rigurgito paraprotetico. Molto rimane ancora da imparare circa il corretto dimensionamento dell'anulus aortico compreso quale sia il test diagnostico più accurato e l'individuazione del *matching* ottimale tra anulus e val-

vola. Le ultime complicanze che prendiamo in considerazione sono l'ostruzione degli osti coronarici, che può essere causata sia dalla posizione della protesi che dal dislocamento dei lembi valvolari nativi, l'emolisi, un'accelerata degenerazione dei lembi della PHV e la trombosi delle maglie dello stent.

Esperienze cliniche

Dalla prima esperienza di Cribier nel 2002 i progressi tecnici e la migliori conoscenze fisiopatologiche hanno portato allo sviluppo di diversi tipi di protesi aortiche percutanee (Tabella 2).

• Cribier-Edwards SAPIEN THV, Edwards Lifesciences, Irvine, California, USA: la valvola consiste in uno stent di acciaio espandibile con pallone radiopaco di 23 mm al quale viene suturata una valvola tricuspide di pericardio bovino (Figura 5). Un sistema di compressione riduce simmetricamente il diametro della PHV per poter essere inserita nel catetere di rilascio. La valvola può essere impiantata per via anterograda o retrograda. Indipendentemente dalla tecnica utilizzata la procedura viene effettuata in anestesia locale e blanda sedazione. I pazienti vengono premedicati con aspirina e clopidogrel e viene effettuata la profilassi per endocardite batterica. Le dimensioni dell'introduttore si sono ridotte negli anni passando dai 25F della prima generazione fino agli attuali 18F della terza generazione, che permette un impianto totalmente percutaneo. Dal primo impianto del 2002 nei due studi in corso in Europa (REVIVE trial) e negli Stati Uniti (REVIVAL trial) sono stati riportati circa 432 pazienti trattati, con una mortalità ospedaliera del 10% e una sopravvivenza a 6 mesi del 60%. Non sono stati riportati casi di disfunzione valvolare²⁶⁻²⁸. La stessa protesi può anche essere impiantata chirurgicamente attraverso il ventricolo sinistro per via transapicale grazie al sistema di rilascio Ascenda.



Figura 5. Cribier-Edwards SAPIEN THV. La valvola di pericardio equino viene suturata su uno stent di acciaio espandibile.

Tabella 2. Sistemi percutanei di sostituzione valvolare aortica in uso o in studio.

Dispositivo	Ditta produttrice	Materiale	Approccio	Dimensioni	Pz. trattati
Edwards Sapien THV Percutaneous Aortic Bioprosthesis CoreValve	Edwards Lifesciences, Irvine, CA, USA CoreValve, Irvine, CA, USA	Valvola in pericardio equino Stent in acciaio espandibile con pallone Valvola in pericardio porcino Stent autoespandibile in nitinolo	Anterogrado Retrogrado Retrogrado	Valvola 23 e 26 mm Introduttore 18, 22 e 24 F Valvola 21 mm Introduttore 18 e 21F	432* 102
Panigua Aortic Valve	Endoluminal Technology Research, Miami, FL, USA Sandra Medical, Campbell, CA, USA	Valvola Stent Valvola in pericardio	Retrogrado	Valvola 21 mm Introduttore 11 e 16F	1
Sandra Medical Lotus Valve	Sandra Medical, Campbell, CA, USA	Stent in filamento di nitinolo	Retrogrado	Valvola 21-23 mm Introduttore 18F	1
Direct Flow Valve	Direct Flow Medical, Santa Rosa, CA, USA	Valvola in pericardio equino Supporto gonfiabile	Retrogrado	Introduttore 18F	-
AorTx Valve	AorTx, Palo Alto, CA, USA	Valvola in pericardio	Retrogrado	Valvola 19-27 mm Introduttore 18F	-
Andersen Valve		Valvola in filamento di nitinolo	Retrogrado	Valvola 23 mm Introduttore 22F	-
Perceval	Sorin, Saluggia, Italia	Valvola in pericardio Stent autoespandibile	Retrogrado	Introduttore 22F	-

* 160 pazienti trattati con la Edwards THV Percutaneous Valve hanno ricevuto un impianto con approccio transapicale ventricolare sinistro.

• CoreValve, CoreValve, Irvine, California, USA: la CoreValve è costituita da una valvola in pericardio bovino montata su un dispositivo autoespandibile in nitinolo (Figura 6) costituito da tre parti:

- una porzione superiore (livello aortico) permette il fissaggio della protesi alla parete aortica e facilita l'allineamento del sistema al flusso sanguigno;
- una porzione mediana (livello commissurale) contiene la valvola, la forma convessa del dispositivo a questo livello è opposta alla concavità dei seni coronarici e mantiene una fisiologica idrodinamica;
- una porzione inferiore (livello dell'anulus) ancora la protesi all'anulus aortico, prevenendo l'embolizzazione e l'insufficienza paravalvolare, grazie alla sua elevata forza radiale.

L'autoespandibilità del dispositivo consente l'adattamento ad anatomie non circolari e impedisce il *recoil*. Il primo impianto è stato effettuato nel 2004 con la prima generazione della valvola, la seconda generazione che ha ridotto le dimensioni dell'introduttore a 21F è stata impiantata in 44 pazienti. Oggi è disponibile la terza generazione con introduttore di 18F. Complessivamente sono stati descritti 102 pazienti trattati con una mortalità ospedaliera del 17% e non è stato riportato nessun caso di disfunzione valvolare^{29,30}.

• Paniagua Aortic Valve, Endoluminal Technology Research, Miami, Florida, USA: è una protesi biologica montata su uno stent con un profilo in chiusura di circa 2 mm, in base alle dimensioni della protesi può essere inserita per via retrograda con introduttori di 11F-16F. Il primo impianto, e unico in letteratura, sull'uomo è avvenuto nel 2005³¹. Accanto a questi modelli che sono giunti all'applicazione sull'uomo, esistono differenti protesi che sono in studio e sono giunte alla fase di sperimentazione preclinica:

- Andersen Valve: impiantata nel maiale per la prima volta nel 1992, era costituita da una protesi porcina montata su uno stent autoespandibile.
- Direct Flow Valve: è una valvola in pericardio montata all'interno di un supporto che una volta in posizione a livello dell'anulus viene espanso utilizzando il mezzo di contrasto; ottenuto il corretto posizionamento della valvola viene iniettato un polimero che fissa la posizione della protesi.
- Sandra Medical Lotus Valve: è formata da un filamento continuo in nitinolo al cui interno è sospesa una




Figura 6. CoreValve: è costituita da una valvola in pericardio montata su un dispositivo autoespandibile in nitinolo.

valvola tricuspide pericardica (Figura 7). Il sistema viene inizialmente "srotolato" a cavallo della valvola aortica e quindi attivamente ricompattato nella posizione finale di fissaggio. Anche questo sistema permette il riposizionamento della valvola. È stato recentemente eseguito in Germania il *first in man*.

- Pavcnik caged-ball: è l'unica valvola meccanica ad impianto percutaneo, è una protesi a palla, la cui gabbia è costruita con uno stent in acciaio inossidabile autoespandibile di Gianturco, quattro filamenti di acciaio costituiscono la volta della gabbia. La palla è costituita da un pallone in lattice che viene riempito con una miscela di silicone.



Figura 7. Sandra Medical Lotus Valve. È formata da un filamento continuo in nitinolo al cui interno è sospesa una valvola pericardica.

Valvole con posizionamento transapicale

Il posizionamento delle valvole con approccio transapicale ventricolare sinistro costituisce forse la terra di passaggio tra l'intervento cardiocirurgico classico di sostituzione valvolare aortica e l'impianto totalmente percutaneo della stessa procedura. L'impianto prevede l'esecuzione di una toracotomia sinistra in quinto spazio intercostale, l'apertura del pericardio e il confezionamento di una borsa di tabacco a livello dell'apice del ventricolo sinistro. La protesi viene quindi inserita per via anterograda attraverso l'apice ventricolare grazie ad un apposito sistema. La procedura viene effettuata senza l'ausilio della circolazione extracorporea³². I principali sistemi che permettono l'approccio transapicale ventricolare sinistro sono l'ENTRA System costituito da una protesi in pericardio equino montata su uno stent metallico e la Edwards Ascenda Valve, sistema che permette l'applicazione transapicale della protesi Cribier-Edwards. Con approccio transapicale sono stati trattati con i differenti sistemi oltre 160 pazienti con una mortalità ospedaliera del 5%.

Osservazioni

Il crescente ottimismo per il trattamento percutaneo valvolare deve essere temperato dal necessario superamento di alcuni evidenti ostacoli per i quali al momento la sostituzione valvolare aortica percutanea non è una accettabile sostituta del trattamento chirurgico. La PHV ideale dovrebbe essere disponibile in diverse misure, avere un design biocompatibile, eccellenti proprietà emodinamiche, non interferire con le strutture perivalvolari e poter essere rilasciata attraverso cateteri di lume inferiore. Oltre alle caratteristiche anatomiche bisogna considerare il tipo di patologia valvolare; infatti, in caso di lembi calcifici bisognerà optare per un sistema con importante forza radiale e comunque tener conto del maggior rischio di *leak* paravalvolare. Inoltre aumenterà il rischio di embolizzazione. Infine la PHV dovrebbe garantire risultati non inferiori al trattamento *gold standard* chirurgico riparativo o sostitutivo.

Allo stato attuale i dispositivi utilizzabili presentano diversi limiti:

- limiti di accesso periferico, spesso determinati dalle dimensioni dei sistemi di rilascio: l'accesso venoso femorale richiede la puntura transettale e può causare danno funzionale o irreversibile all'apparato valvolare mitralico;
- limiti di durata: attualmente non esistono dati sul follow-up a medio-lungo termine;
- difficoltà di posizionamento.

Un campo di applicazione da tenere presente potrà essere l'utilizzo delle PHV in pazienti di età avanzata con malfunzionamento di una protesi biologica precedentemente impiantata con l'intervento chirurgico standard.

La valvola polmonare

Gli straordinari progressi ottenuti negli ultimi decenni dalla cardiologia interventistica nel trattamento delle valvulopatie hanno raggiunto, nel caso della valvola polmonare, i risultati più concreti e validati nel tempo. Le particolari caratteristiche anatomiche e fisiologiche delle camere cardiache di destra hanno infatti posto questa valvola al centro già dei primi studi clinici del settore, consentendo a noi oggi di poter valutare i dati di follow-up a lungo termine. Il trattamento della valvola polmonare interessa sia la cardiologia pediatrica che quella adulta, poiché le strutture appartenenti al tratto di efflusso ventricolare destro sono spesso coinvolte in alcune delle più comuni cardiopatie congenite e nelle loro sequele a distanza. Basti pensare che la stenosi valvolare polmonare isolata rappresenta l'8-10%³³ e la tetralogia di Fallot il 7% circa³⁴ delle cardiopatie congenite, che a loro volta – escludendo le valvole aortiche bicuspidi funzionalmente normali e il prollasso mitralico³⁵ – interessano lo 0.8% circa di tutti i nati vivi.

Al contrario l'insufficienza polmonare, la cui causa principale è rappresentata dalla dilatazione dell'anulus

valvolare secondaria ad ipertensione polmonare, è più frequente nell'età adulta. L'iniziale tentativo di approccio non chirurgico della valvulopatia polmonare, intesa come stenosi in età pediatrica, risale al 1982 con la valvuloplastica percutanea³⁶; da allora, ha dimostrato risultati in termini di sicurezza ed efficacia paragonabili a quelli della chirurgia tradizionale³⁷. Il trattamento chirurgico dell'insufficienza valvolare polmonare è, come noto, sicuro ed efficace. Di recente, tuttavia, si è andata affermando la possibilità di introdurre su scala estensiva la sostituzione della valvola polmonare per via percutanea.

Esperienze cliniche

La prima segnalazione di impianto con successo di una protesi percutanea a livello della polmonare risale al 2000 quando Bonhoeffer et al.³⁸ eseguirono il primo impianto, aprendo così la strada allo sviluppo di un vero e proprio programma di sostituzione valvolare polmonare percutanea (Tabella 3).

- Melody Transcatheter Pulmonary Valve, Medtronic, Minneapolis, Minnesota, USA. Il modello progettato in collaborazione con Bonhoeffer ha dimostrato ottimi risultati periprocedurali e a breve termine e ha ottenuto alla fine dello scorso anno il marchio CE (Figura 8). Ad oggi, sono stati sottoposti a sostituzione valvolare polmonare percutanea 167 pazienti, con ottimi risultati. Spiccano le esperienze dell'Ospedale Necker Enfants Malades di Parigi e degli Ospedali Inglesi Great Hormond Street Hospital for Children, The Heart Hospital e Harley Street Clinic di Londra, che hanno descritto l'efficacia di questo intervento in 123 pazienti consecutivi tra il gennaio 2000 e il maggio 2006³⁹. In sintesi, gli autori riportano una significativa riduzione post-procedurale della pressione del ventricolo destro e del tratto di efflusso ventricolare destro, del rigurgito polmonare, della classe NYHA, del volume del ventricolo destro e un aumento del massimo consumo miocardico di ossi-



Figura 8. Melody Transcatheter Pulmonary Valve.

Tabella 3. Sistemi percutanei di sostituzione valvolare polmonare e/o tricuspoidale.

Dispositivo	Ditta produttrice	Materiale	Approccio	Dimensioni	Pz. trattati
Melody Transcatheter Pulmonary Valve	Medtronic, Minneapolis, MN, USA	Valvola in vena giugulare bovina Stent in platino	Anterogrado	Valvola 18-22 mm Introduttore 18-20F	167
Cribier-Edwards Percutaneous Aortic Bioprosthesis	Edwards Lifesciences, Irvine, CA, USA	Valvola in pericardio equino	Anterogrado	Valvola 23 e 26 mm Introduttore 22 e 24F	3
3F Endurance Valve System	3F Therapeutics, Lake Forest, CA, USA	Stent in acciaio espandibile con pallone Valvola in pericardio equino	Anterogrado	Valvola 18 e 36 mm	-
Lutter Valve	German Research Foundation, Bonn, Germania	Stent autoespandibile in nitinolo	Anterogrado	Valvola 15-23 mm Introduttore 22F	-
LPI Repositionable Valved Stent	Laboratoire Perouse Company, Parigi, Francia	Valvola porcina o in pericardio porcino Stent autoespandibile in nitinolo Valvola stentless porcina Stent autoespandibile in nitinolo	Anterogrado	Valvola 25 mm Introduttore 22F	-

geno e della soglia anaerobica durante esercizio, a fronte di un numero contenuto di complicanze (embolizzazione del dispositivo, rottura dell'homograft trattato, compressione coronarica, restenosi, endocardite) e di alcuna mortalità operatoria.

• Cribier-Edwards PHV, Edwards Lifesciences, Irvine, California, USA: la valvola, descritta nella sezione dedicata all'aorta, consiste in uno stent di acciaio al quale viene suturata una valvola tricuspide di pericardio equino. Nel 2006 è stato descritto il primo impianto nell'uomo in posizione polmonare⁴⁰ in un giovane di 16 anni precedentemente sottoposto ad intervento di Ross che presentava una stenosi dell'homograft polmonare.

Osservazioni

Dall'analisi della letteratura si evince come, con il tempo, la valvola in stent degenera e lo stesso stent può andare incontro a deterioramento strutturale o ad interferenza con eventuali altri impianti contigui, compromettendo la descritta possibilità di ripetere il trattamento percutaneo. Sono pertanto allo studio nuove tecniche di intervento e nuove valvole, ma i risultati si limitano, al momento, ai soli modelli animali. Un aiuto potrà forse giungere dall'ulteriore affinamento delle metodiche di imaging cardiaco che, potendo ricostruire tridimensionalmente le strutture coinvolte, promettono di aprire la strada alla costruzione di stent valvolati su misura per ogni singolo paziente.

La valvola tricuspide

Le principali cause di disfunzione della valvola tricuspide sono l'atresia congenita nella sindrome di Ebstein, le degenerazioni valvolari secondarie a dilatazione del cuore destro o post-reumatiche. Ove possibile è indicato il trattamento è chirurgico. Zegdi et al.⁴¹ hanno riportato l'utilizzo sperimentale di una valvola montata su stent riposizionabile. Altri autori hanno proposto l'utilizzo di due valvole 3F Endurance Valve System, in pericardio equino, da posizionare in vena cava superiore e inferiore per ottenere l'equivalente di una protesi in posizione tricuspide, anche se ciò non corregge il sovraccarico di volume e pressione a livello dell'atrio destro. Esiste, a tutt'oggi, un'unica segnalazione di trattamento percutaneo dell'insufficienza tricuspide con successo, effettuata dal gruppo della Cleveland Clinic in un paziente ad alto rischio con insufficienza tricuspide severa.

Conclusioni

Lavoro di équipe

La difficoltà tecnica e la complessità della riparazione valvolare richiedono necessariamente la collaborazione tra cardiocirurghi, cardiologi interventisti, anestesisti ed ecocardiografisti, nonché esperti di imaging. È ne-

cessario maturare una nuova figura operativa con l'esperienza del cardiologo interventista nell'eseguire la puntura transettale e nel manovrare i cateteri nelle camere cardiache con guida angiografica, e le competenze del cardiocirurgo nella conoscenza delle diverse morfologie e caratteristiche alterazioni patologiche responsabili del rigurgito mitralico. È inoltre importante la presenza dell'ecocardiografista in sala che consenta di guidare la procedura sia con l'ecocardiografia transesofagea che con le nuove tecniche intracardiache, nonché di individuare eventuali complicanze (tamponeamento, rottura dei lembi valvolari). La decisione di eseguire tali procedure percutanee deve maturare in accordo tra cardiocirurghi e cardiologi interventisti in ogni singolo caso tenendo in considerazione le specifiche lesioni anatomiche, il meccanismo responsabile del rigurgito, il profilo di rischio operatorio del singolo paziente, nonché le aspettative cliniche in termine di miglioramento prognostico e della qualità di vita.

Aspettative per il futuro

I risultati e le osservazioni finora ottenuti, confrontati con i dati dell'esperienza chirurgica, sono la base per delineare le aspettative future. È chiaro che i metodi di PMVR attualmente disponibili dovranno essere valutati nell'arco dei prossimi anni per definirne con rigore sicurezza, fattibilità ed efficacia a distanza. Durante questo periodo la riparazione chirurgica convenzionale resterà con tutta probabilità padrona della scena. L'opzione chirurgica tradizionale si basa infatti su solidi e provati risultati clinici con follow-up fino a 20 anni e si avvale di numerose tecniche di riparazione valvolare, adattabili al singolo paziente a seconda del tipo di disfunzione valvolare e delle singole caratteristiche anatomico-funzionali. Un punto da considerare nelle prospettive future è senza dubbio il fatto che una procedura molto meno invasiva dell'atto chirurgico, come quella offerta dai sistemi percutanei, potrebbe determinare un cambiamento sostanziale nelle indicazioni al trattamento di alcune malattie valvolari, ad esempio indirizzando a una correzione del rigurgito in stadi più precoci della malattia o rivolgendosi a tipologie di pazienti diverse dagli attuali candidati alla chirurgia riparativa.

Rimane di importanza cruciale definire quali pazienti possono beneficiare di un approccio meno invasivo, ma con risultati meno consolidati, rispetto a un approccio chirurgico convenzionale, con risultati ben validati. Viene intuitivo credere che saranno quei pazienti con rischio chirurgico molto elevato o comorbilità significative, spesso etichettati come "inoperabili", che inizialmente riceveranno indicazioni ad una procedura percutanea. Il futuro dovrà perciò svilupparsi sulla base di attenti trial clinici che comparino le procedure percutanee in termini di endpoint di sicurezza e di efficacia, ma anche valutino il miglioramento della classe funzionale, della qualità di vita e l'eventuale necessità di riospedalizzazione, rispetto ai risultati ottenuti con la chirurgia convenzionale e con la terapia farmacologica

nei pazienti non candidati a chirurgia. Come per la maggior parte delle procedure meno invasive, ai primi stadi di sviluppo, la realtà clinica non soddisferà le aspettative di bioingegneri, medici e pazienti con la velocità che questi desidererebbero, ma la popolazione che sarà in grado di favorirne, alla fine, aumenterà significativamente.

Riassunto

L'impiego delle valvole percutanee può essere considerato l'ultima frontiera della cardiologia interventistica. Il primo impianto nell'uomo di una valvola cardiaca è stato effettuato nel 2000 dal gruppo di Bonhoeffer. Il primo impianto di una protesi aortica percutanea è stato effettuato nel 2002 da Cribier, per via anterograda, in un paziente con stenosi aortica severa. Il trattamento percutaneo della valvola mitrale si fonda su molte e differenti tecniche quanti sono i differenti meccanismi che possono causare insufficienza mitralica. Attualmente l'offerta di nuove tecniche mini-invasive e percutanee di riparazione valvolare è cresciuta in maniera esponenziale determinando l'inizio di una nuova era nel trattamento delle patologie valvolari. Sostanzialmente tutte e quattro le valvole cardiache possono essere oggi potenzialmente trattate.

Sono stati attualmente sviluppati almeno 30 differenti programmi di trattamento percutaneo da 24 differenti Società. Almeno due modelli di valvole aortiche percutanee e cinque dei differenti sistemi di correzione percutanei dell'insufficienza mitralica sono attualmente in studio clinico e in uso nell'uomo e studi multicentrici di confronto con la terapia chirurgica tradizionale sono appena iniziati. In questa revisione analizzeremo le tecniche percutanee di sostituzione o correzione delle valvulopatie, soffermandoci sulle metodiche attualmente entrate nella realtà clinica.

Parole chiave: Valvola aortica; Valvola mitrale; Valvole percutanee; Valvola polmonare; Valvola tricuspide; Valvulopatie.

Bibliografia

- Levy RI, Jesse MJ, Mock MB, et al. Position on percutaneous transluminal coronary angioplasty. *Circulation* 1979; 59: 613.
- Iung B, Baron G, Butchart EG, et al. A prospective survey of patients with valvular heart disease in Europe: the Euro Heart Survey on valvular heart disease. *Eur Heart J* 2003; 24: 1231-43.
- MarketMonitors Inc. cvPipeline [database on line]. Available at <http://www.cvPipeline.com>.
- Carpentier A. Cardiac valve surgery: the "French connection". *J Thorac Cardiovasc Surg* 1983; 86: 323-37.
- Yacoub MH, Cohn LH. Novel approaches to cardiac valve repair – from structure to function (parts I and II). *Circulation* 2004; 109: 942-50, 1064-72.
- Sabbah H, Rosman H, Kono T, Alam M, Khaja F, Goldstein S. On the mechanism of functional mitral regurgitation. *Am J Cardiol* 1993; 72: 1074-6.
- Savage EB, Ferguson TB Jr, DiSesa VJ. Mitral valve repair: analysis of contemporary United States experience reported to the Society of Thoracic Surgeons National Cardiac Database. *Ann Thorac Surg* 2003; 75: 820-5.
- Oc M, Doukas G, Alexiou C, et al. Edge-to-edge repair with mitral annuloplasty for Barlow's disease. *Ann Thorac Surg* 2005; 80: 1315-8.
- De Bonis M, Lapenna E, La Canna G, et al. Mitral valve repair for functional mitral regurgitation in end-stage dilated cardiomyopathy: role of the edge-to-edge technique. *Circulation* 2005; 112: I402-8.
- Savage EB, Ferguson TB Jr, DiSesa VJ. Use of mitral valve repair: analysis of contemporary United States experience reported to the Society of Thoracic Surgeons National Cardiac Database. *Ann Thorac Surg* 2003; 75: 820-5.
- Maisano F, Caldarola A, Blasio A, De Bonis M, La Canna G, Alfieri O. Midterm results of edge-to-edge mitral valve repair without annuloplasty. *J Thorac Cardiovasc Surg* 2003; 126: 1987-97.
- Feldman T, Wasserman HS, Herrmann HC, et al. Percutaneous mitral valve repair using edge-to-edge technique: 6 month results of the EVEREST phase I clinical trial. *J Am Coll Cardiol* 2005; 46: 2134-40.
- Feldman T. Proceedings of TCT: current status of catheter-based mitral valve repair therapies. *J Interv Cardiol* 2006; 19: 396-400.
- Mack MJ. New techniques for percutaneous repair of the mitral valve. *Heart Fail Rev* 2006; 11: 259-68.
- Maselli D, Guarracino F, Chiaramonti F, Mangia F, Borelli G, Minzioni G. Percutaneous mitral annuloplasty: an anatomic study of human coronary sinus and its relation with mitral valve annulus and coronary arteries. *Circulation* 2006; 114: 377-80.
- Tops LF, Van de Veire NR, Schuijff JD, et al. Noninvasive evaluation of coronary sinus anatomy and its relation to the mitral valve annulus: implications for percutaneous annuloplasty. *Circulation* 2007; 115: 1426-32.
- Webb JG, Harnek J, Munt BI, et al. Percutaneous transvenous mitral annuloplasty: initial human experience with device implantation in the coronary sinus. *Circulation* 2006; 113: 851-5.
- Kaye DM, Byrne M, Alferness C, Power J. Feasibility and short-term efficacy of percutaneous mitral annular reduction for the therapy of heart failure-induced mitral regurgitation. *Circulation* 2003; 108: 1795-7.
- Daimon M, Shiota T, Gillinov M, et al. Percutaneous mitral valve repair for chronic ischemic mitral regurgitation: a real-time three-dimensional echocardiographic study in an ovine model. *Circulation* 2005; 111: 2183-9.
- Beekman RH. Transcatheter cardiac valve replacement and repair. *Congenit Heart Dis* 2006; 1: 2-9.
- Kvidal P, Bergstrom R, Horte LG, Stahle E. Observed and relative survival after aortic valve replacement. *J Am Coll Cardiol* 2000; 35: 747-56.
- Cribier A, Savin T, Saoudi N, Rocha P, Berland J, Letac B. Percutaneous transluminal valvuloplasty of acquired aortic stenosis in elderly patients: an alternative to valve replacement? *Lancet* 1986; 1: 63-7.
- Letac B, Cribier A, Eltchaninoff H, Koning R, Derumeaux G. Evaluation of restenosis after balloon dilation in adult aortic stenosis by repeat catheterization. *Am Heart J* 1991; 122: 55-60.
- Lieberman EB, Bashore TM, Hermiller JW, et al. Balloon aortic valvuloplasty in adults: failure of procedure to improve long-term survival. *J Am Coll Cardiol* 1995; 26: 1522-8.
- Andersen HR, Knudsen LL, Hasenkam LM. Transluminal implantation of artificial heart valves. Description of a new expandable aortic valve and initial results with implantation by catheter technique in closed chest pigs. *Eur Heart J* 1992; 13: 704-8.
- Cribier A, Eltchaninoff H, Bash A, et al. Percutaneous transcatheter implantation of an aortic valve prosthesis for calcific aortic stenosis: first human case description. *Circulation* 2002; 106: 3006-8.

27. Hanzel GS, O'Neill WW. Complications of percutaneous aortic valve replacement: experience with the Cribier Edwards percutaneous heart valve. *EuroIntervention* 2006; 1 (Suppl A): A3-A8.
28. Cribier A, Eltchaninoff H, Tron C, et al. Treatment of calcific aortic stenosis with the percutaneous heart valve: mid-term follow-up from the initial feasibility studies. The French experience. *J Am Coll Cardiol* 2006; 47: 1214-23.
29. Laborde JC, Grube E, Tixier D, Bonan R. The CoreValve in the aortic position. In: Hijazi ZM, Bonhoeffer P, Feldman T, Ruiz C, eds. *Transcatheter valve repair*. Boca Raton, FL: Taylor & Francis, 2006: 175-86.
30. Grube E, Laborde JC, Gerckens U, et al. Percutaneous implantation of the CoreValve self-expanding valve prosthesis in high-risk patients with aortic valve disease: the Siegburg first-in-man study. *Circulation* 2006; 114: 1616-24.
31. Paniagua D, Condado JA, Besso J, et al. First human case of retrograde transcatheter implantation of an aortic valve prosthesis. *Tex Heart Inst J* 2005; 32: 393-8.
32. Lichtenstein SV, Cheung A, Ye J, et al. Transapical transcatheter aortic valve implantation in humans: initial clinical experience. *Circulation* 2006; 114: 591-6.
33. Hoffman JI, Christianson R. Congenital heart disease in a cohort of 19 502 births with long-term follow-up. *Am J Cardiol* 1978; 42: 641-7.
34. Ferencz C, Rubin JD, McCarter RJ, et al. Congenital heart disease: prevalence at livebirth. The Baltimore-Washington Infant Study. *Am J Epidemiol* 1985; 121: 31-6.
35. Zipes DP, Libby P, Bonow RO, Braunwald E. *Braunwald's heart disease: a textbook of cardiovascular medicine*. 7th ed. Philadelphia, PA: WB Saunders, 2004: 1489.
36. Fawzy ME, Awad M, Galal O, et al. Long-term results of pulmonary balloon valvulotomy in adult patients. *J Heart Valve Dis* 2001; 10: 812-8.
37. Chen CR, Cheng TO, Huang T, et al. Percutaneous balloon valvuloplasty for pulmonic stenosis in adolescents and adults. *N Engl J Med* 1996; 335: 21-5.
38. Bonhoeffer P, Boudjemline Y, Quereshi SA, et al. Percutaneous insertion of the pulmonary valve. *J Am Coll Cardiol* 2002; 39: 1664-9.
39. Nordmeyer J, Khambadkone S, Coats L, et al. Risk stratification, systematic classification, and anticipatory management strategies for stent fracture after percutaneous pulmonary valve implantation. *Circulation* 2007; 115: 1392-7.
40. Garay F, Webb J, Hijazi ZM. Percutaneous replacement of pulmonary valve using the Edwards-Cribier percutaneous heart valve: first report in a human patient. *Catheter Cardiovasc Interv* 2006; 67: 659-62.
41. Zegdi R, Khabbaz Z, Borenstein N, Fabiani JN. A repositionable valved stent for endovascular treatment of deteriorated bioprostheses. *J Am Coll Cardiol* 2006; 48: 1365-8.